【腰痛に関わる腸腰筋の痺れと画像で分かる解剖学】

◆腸腰筋が痺れに関わる要因について

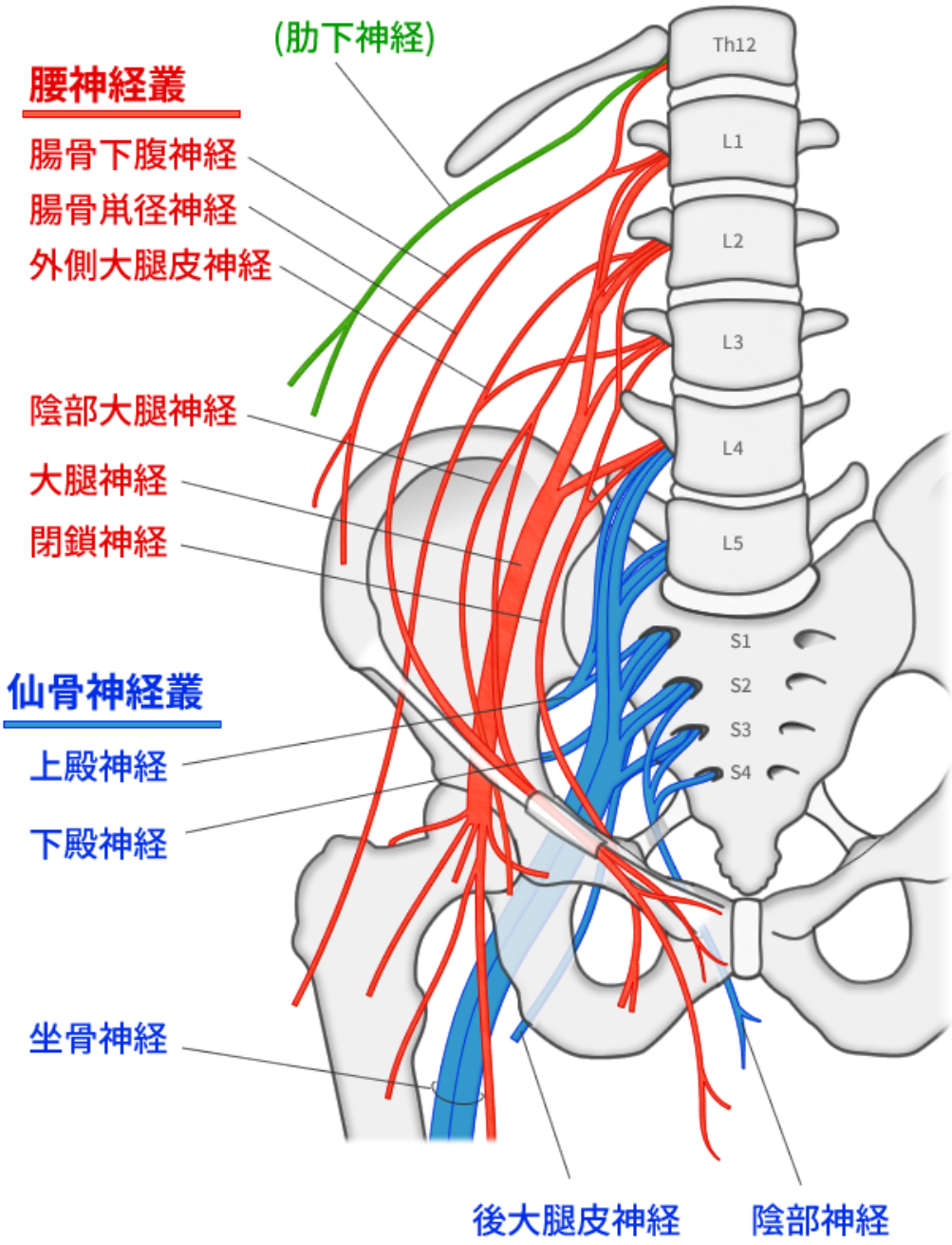

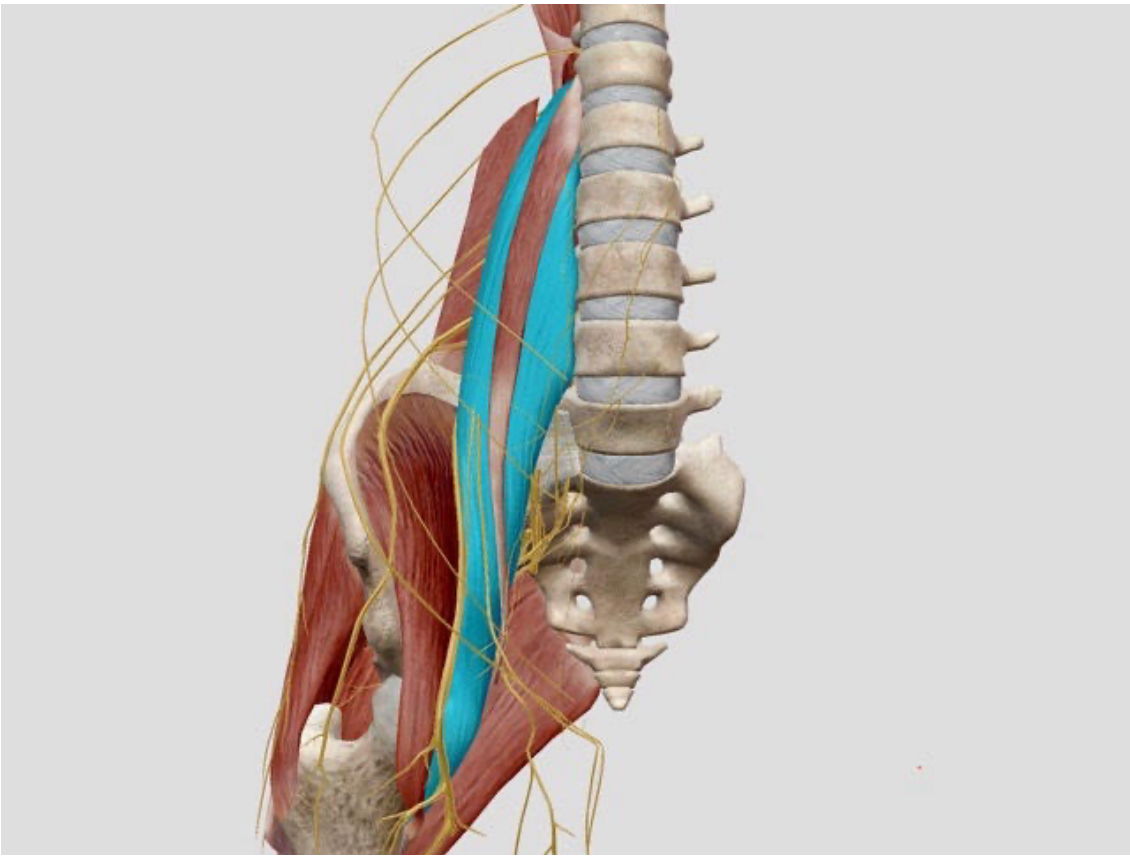

・腸骨下腹神経(T12,L1)

大腰筋の外側縁にある腰神経叢からの最初の枝。
腰方形筋の内面を走り腎臓の後面を超え、その後は腹横筋と内腹斜筋の間を通る。

※グランフェルト三角や腹横筋や内腹斜筋、腸腰筋の問題で痺れとなりやすい

・腸骨鼠径神経(L1)

大腰筋を貫いて男性では、陰嚢に達する。
女性では、子宮円索とともに下降していく。

※大腰筋による圧迫で痺れに関わりやすい

・陰部大体神経

腸骨鼠径神経と同様に大腰筋を貫く。
この神経は、陰部だけでなく外側の大腿の皮膚の感覚も司るので覚えておきましょう。

※大腰筋の圧迫により痺れとなりやすい

・外側大腿皮神経

大腰筋の外側縁で腸骨窩の近くにあり腸骨筋を超えて上前腸骨棘の下方まで行きます。
膝に至る大腿外側面の皮膚に分布する

※腸腰筋の圧迫により痺れが起こる。

・大腿神経

最も強大な枝で、腸骨筋と大腰筋との間で溝を走る。
大腰筋の外側縁を走って鼠径靭帯に達し、この下で筋裂孔を通って大腿の全面に出てくる。
鼠径靭帯の下でこの神経幹は複数に分かれます。

※鼠径靭帯や腸腰筋で圧迫し痺れとなりやすい。

・閉鎖神経

腰神経叢の最後の枝で大腰筋の内側を走っています。
内転筋群の運動を司っています。

※腸腰筋や子宮、骨盤で圧迫し痺れが起きやすい・

【腸腰筋が短縮すると股関節への影響は?】

腸腰筋は股関節の小転子に付着しているので、
腸腰筋が短縮すると大腿骨を外旋し前上方へ引き上げます。

そうすると、大腿筋膜張筋や臀筋群などの股関節内旋や伸展する筋肉
(拮抗筋)にも緊張が生じ臀筋由来の坐骨神経痛などが引き起こされてしまいます。

そして、どんどん大腿骨頭が寛骨臼に押し付けられ
股関節の運動時痛や長い目で見れば
股関節の変形に至ってしまう事も考えられます。

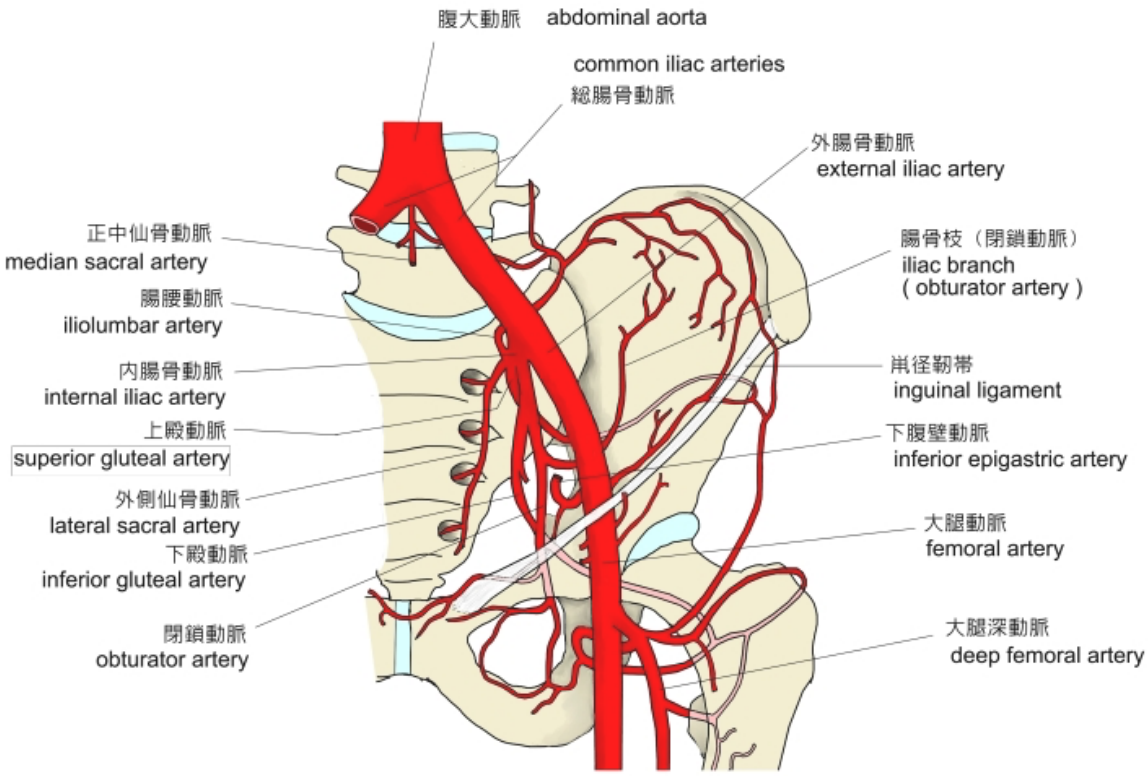

【大腰筋や腸骨筋付近の血管紹介】
腰動静脈、腸腰動静脈、総腸骨静脈、
外腸骨動静脈などがあり物理的な腸腰筋による圧迫の可能性があります。

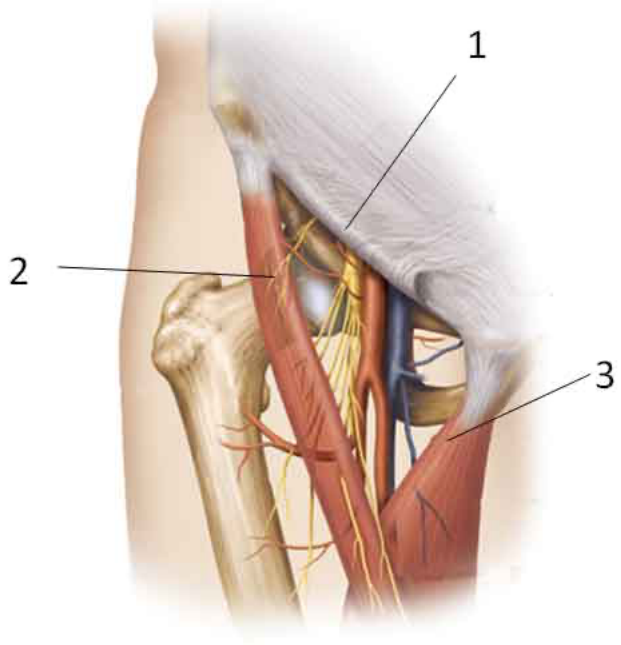

スカルパ三角とは、鼡径靭帯・縫工筋・長内転筋の三辺によって構成されていま
す。
※鼡径靭帯:ASIS と恥骨結節をつなぐ靭帯

血管や神経、筋などはこの鼡径靭帯の深層を通っています。 この鼡径靭帯の深層にはルートが 2 つあります。

1 つは血管裂孔で大腿静脈・大腿動脈が通ります。
2 つ目は筋裂孔とよばれ、大腿神経・腸骨筋・大腰筋・大腿外側皮神経が通ってい ます。

この部位で血管や神経を圧迫し痛みや痺れにつながることが非常に多いです